

AZ DAMIAAN ALS OPLEIDINGSCENTRUM

Dr. F. Olivier

DOKTERS-STAGIAIRS

Inwendige Geneeskunde en Geriatrie

Drs. ROORYCK Jasmine
Drs. PAUWAERT Kim
Drs. VAN LEEUW Jean-Baudouin
Drs. BLINDEMAN Andreas
Drs. VANDENDRIESSCHE Dries
Drs. RAES Jan
Drs. VAN EECKHOUDT Maxim
Drs. WELLENS Judith
Drs. ZAMAN Eline

NKO/dermatologie

Drs. HOFFMAN Astrid
Drs. VAN MUYSEN Laurens

Pediatrie

Drs. PUYSTJENS Yoni
Drs. MYLEMANS Marnix

Neurologie

Drs. DE KETELAERE Lissa

Psychiatrie

Drs. DE SMET Arne

Heelkunde

Drs. WALRAEVENS Carolien
Drs. GEERARDYN Astrid
Drs. VAN VLAENDEREN Andreas

DOKTERS-ASSISTENTEN

Inwendige Geneeskunde en Geriatrie

Dr. DEREZ Leen
Dr. THIJS Liesbeth
Dr. MORIAS Katrien
Dr. CEUPPENS Anne-Sophie
Dr. DE SMET Ken

Klinische biologie

Dr. CLAUS Paul-Emile

Neus-Keel-Oor

Dr. SINTOBIN Ina

Heelkunde

Dr. GEERS Joachim
Dr. JOURAND Kris
Dr. MULLENERS Gert

Orthopedie

Dr. PIEPERS Iwein
Dr. VAN QUICKENBORNE Damien
Dr. BECK Symphorosa

Urologie

Dr. DHULST Pieter

Pediatrie

Dr. HEYNDRICKX Adeline
Dr. JEUNEN Astrid

Radiologie

Dr. DEPREST Thomas
Dr. VAN GOOL Frederick

ASSISTENTEN EN STAGIAIRS

- ▶ 3 Oudere-jaars-assistenten
- ▶ Zelfstandig \leftrightarrow onder supervisie
- ▶ Opleiding geven = ook zelf kennis krijgen

WISSELWERKING



- ▶ Navelbreukherstel → kompres in navel: vocht absorberen
- ▶ Bijkomend vacuüm → nog minder kans op seroom / hematoom

VACUÛMVERBAND

Flanders Inguinal and Femoral Hernia Repair Prospective Registry (FLIPR)

- ▶ Studie gecoördineerd door UZ Leuven
- ▶ Deelname meerdere perifere ziekenhuizen
- ▶ Verzamelen data
- ▶ Geen ethische bezwaren
- ▶ Het meten van de incidentie van chronische pijn in Vlaanderendoor middel van Patient Reported Outcome Measures (PROMs)

DEELNAME AAN STUDIES: FLIPR



LIESBREUK?

**HELP DE WETENSCHAP:
NEEM DEEL AAN DE FLIPR-STUDIE**

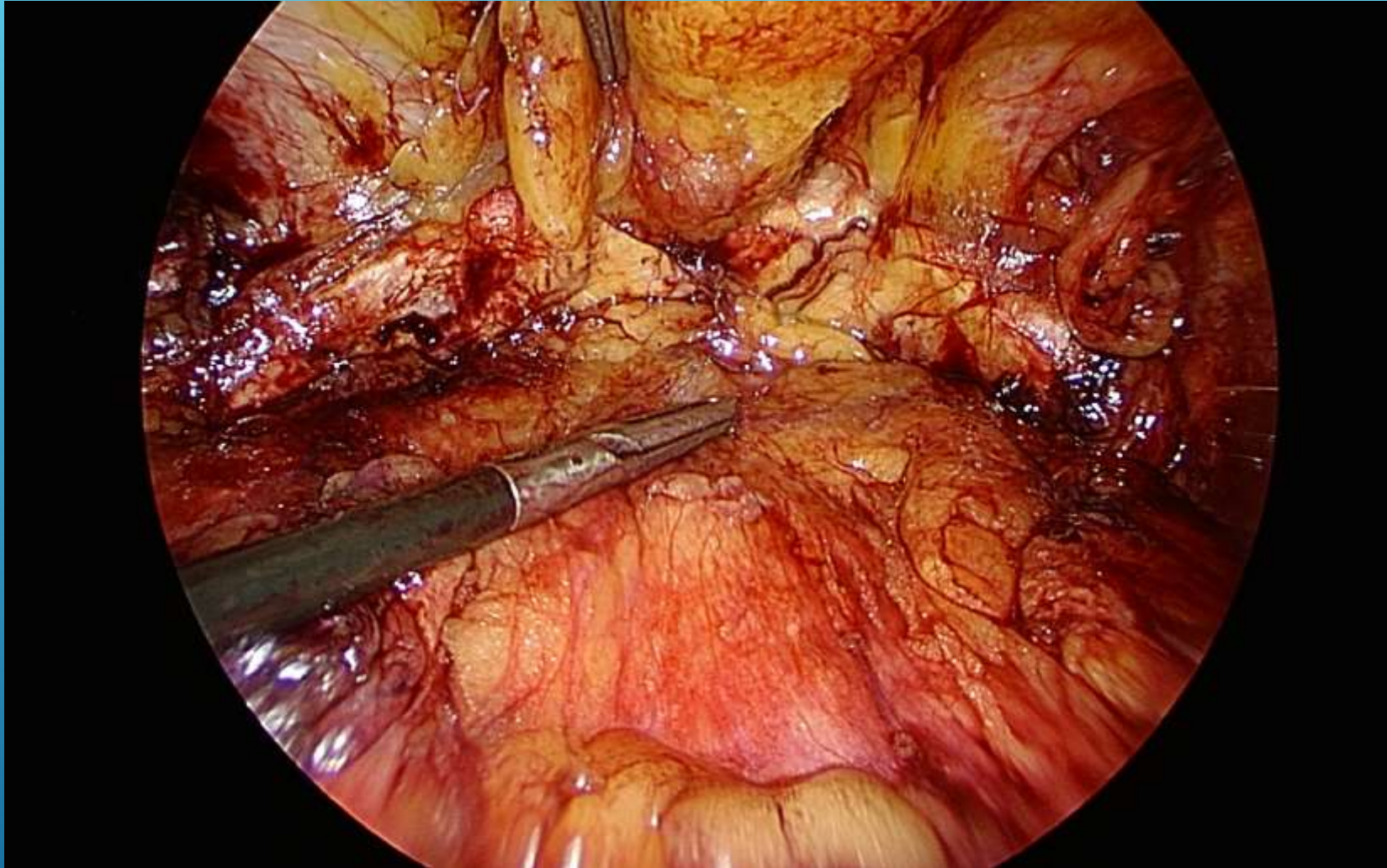
UZ Leuven doet mee aan de FLIPR-studie, die de liesbreuken in Vlaanderen registreert om meer inzicht te krijgen in deze aandoening.

Wordt er bij u een operatie gepland en wilt u uw steentje bijdragen tot de wetenschap? Meld dit dan aan uw arts.

Uw arts kan u vertellen hoe u zonder moeite en heel eenvoudig kunt deelnemen aan de studie.

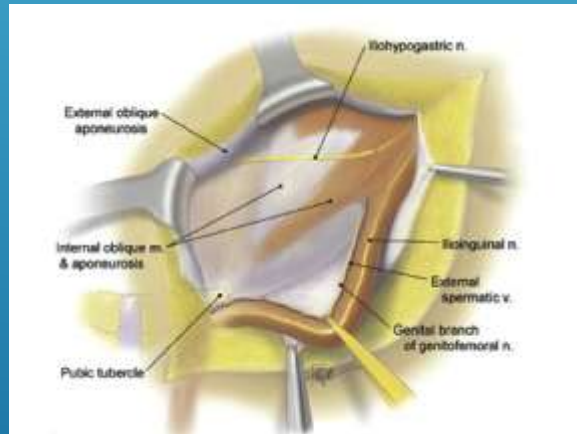
 

© 2014 UZ Leuven, Vlaams Ziekenhuisnetwerk, UZ Leuven, oktober 2014

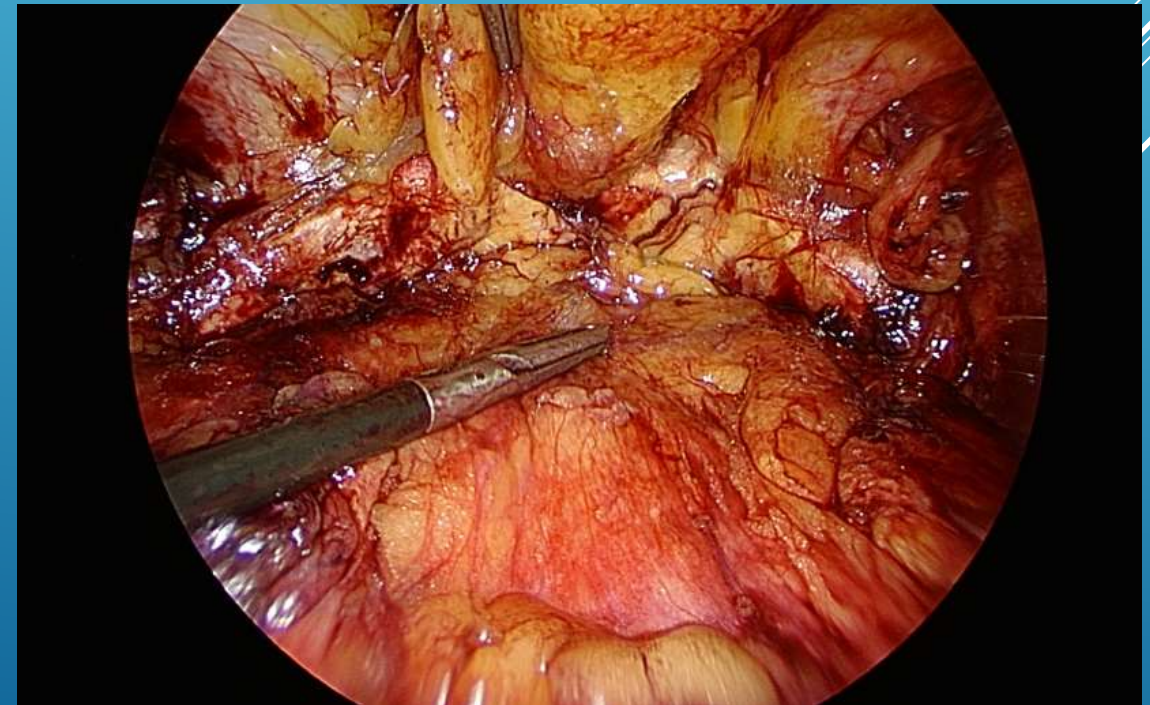


PREPERITONEAAL VLAK

- ▶ TEP en Rebound
- ▶ Niet-resorbeerbaar net
- ▶ Vlak is niet eenvoudig te openen
- ▶ → bij mannen tussen 50 en 75 jaar: preoperatief prostaatnazicht
 - ▶ Bij twijfel Lichtenstein (anterieur in een ander vlak)



PREPERITONEAAL VLAK



- ▶ *Study protocol*
- ▶ **Early cholecystectomy versus medical treatment and delayed cholecystectomy for advanced acute cholecystitis: a multicentric randomized controlled study (AC-72h)**

LAPX CHOLECYSTECTOMIE

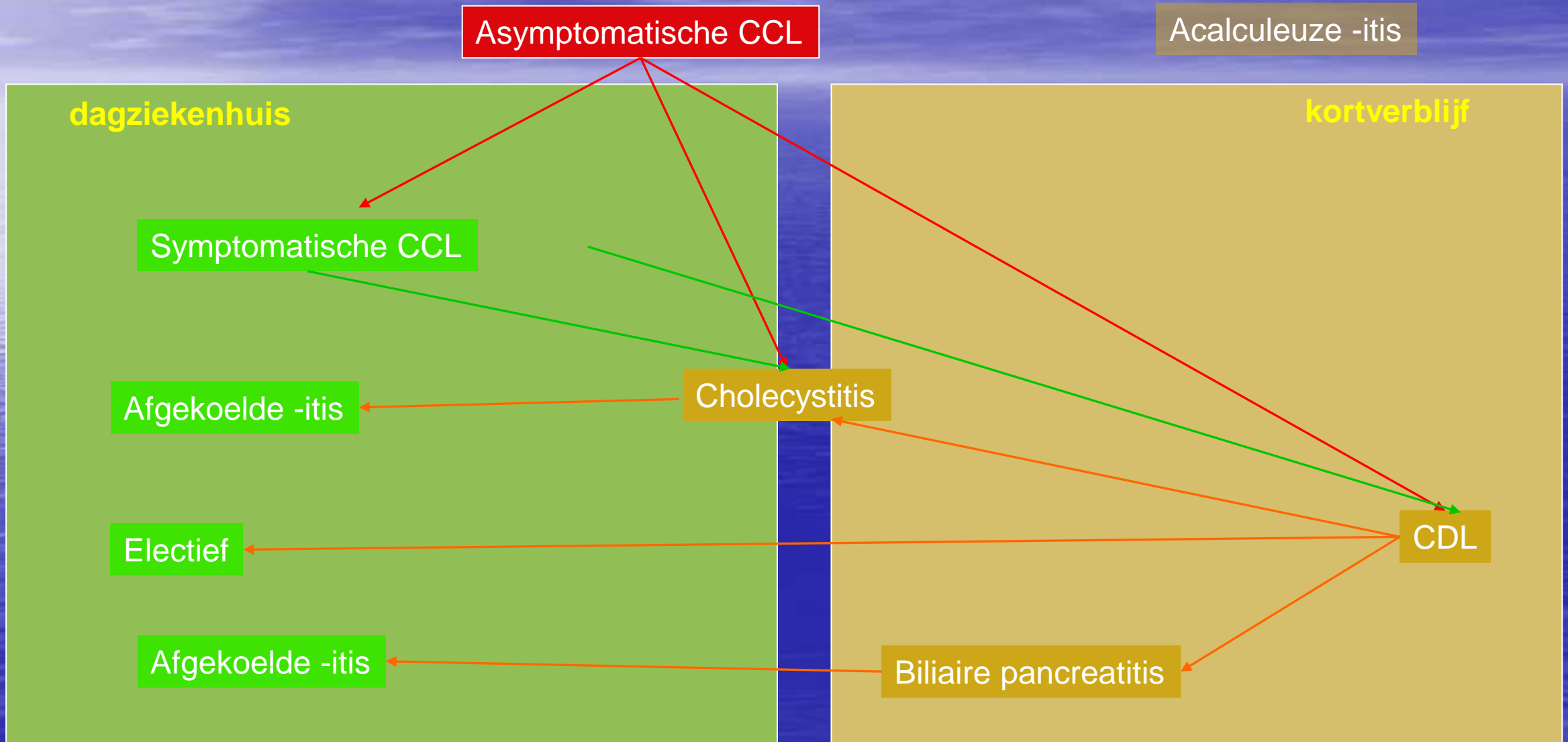
Lapx CCE: timing

- Acute cholecystitis: < 48 tot 72 uur → tot 5 dagen
- > 72 uur: afkoelen 6 (à 8) weken
- Anamnese: evolutie van koliek- naar continue pijn
- Biliaire pancreatitis: afkoelen

Lapx CCE in dagziekenhuis

- A.M.
- Kleine incisies door smalle poorten
- 5mm scoop
- Lage intra-abdominale druk: 6 à 8mmHg
- Intacte galblaas
- Perfecte hemostase
- Volledige desufflatie
- Wondinfiltratie met langwerkend lokaal anestheticum
- Systematisch perorale analgesie postoperatief

Lapx CCE in dagziekenhuis



- ▶ Bariatrische heelkunde: door overheid verplichte database
- ▶ Retrospectief verzamelen van gestandaardiseerde gegevens

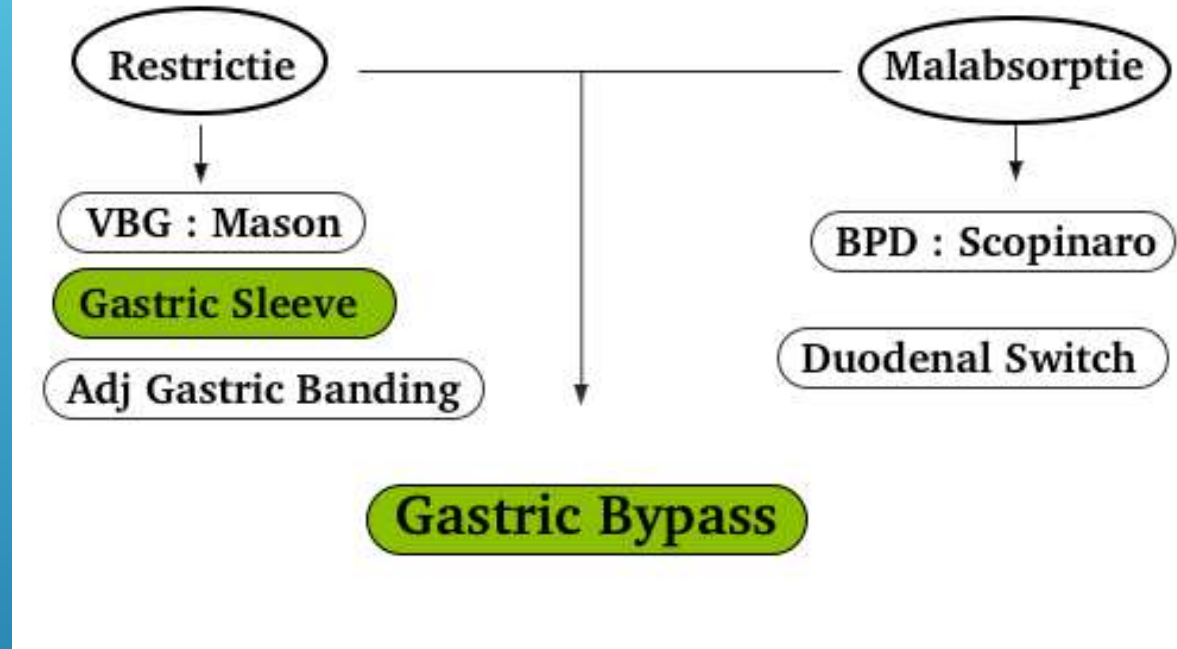
EIGEN DATA



- ▶ Wie kan van de terugbetaling door het ziekenfonds genieten ?
- ▶
- ▶ Leeftijd: minstens 18 jaar oud
- ▶ BMI minstens 40
- ▶ Of BMI minstens 35 met een van de volgende comorbiditeiten: diabetes mellitus, slaapapnee syndroom of niet met medicatie behandelbare arteriële hypertensie
- ▶ Of BMI 35 bij een secundaire bariatrische ingreep
- ▶ Gedocumenteerd falen van een dieet gedurende minstens 1 jaar
- ▶ Na overleg tussen chirurg, internist en psychiater

CRITERIA BARIATRISCHE HEELKUNDE

BARIATRISCHE HEELKUNDE

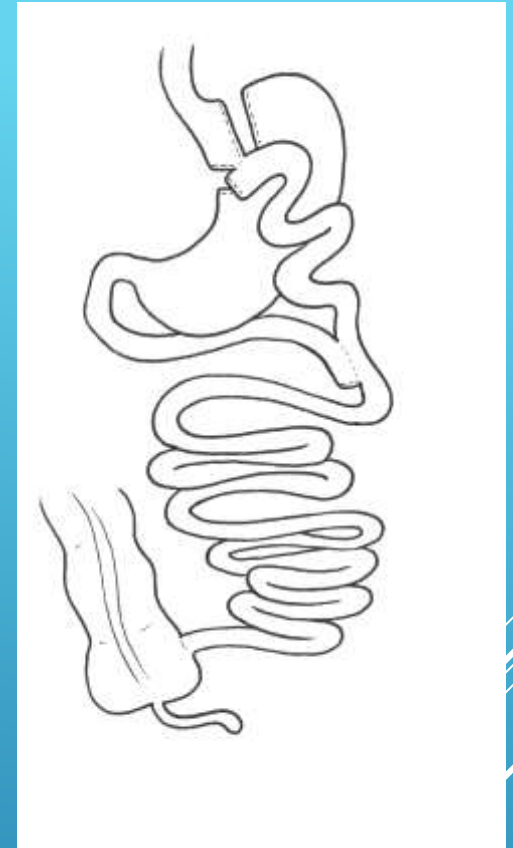
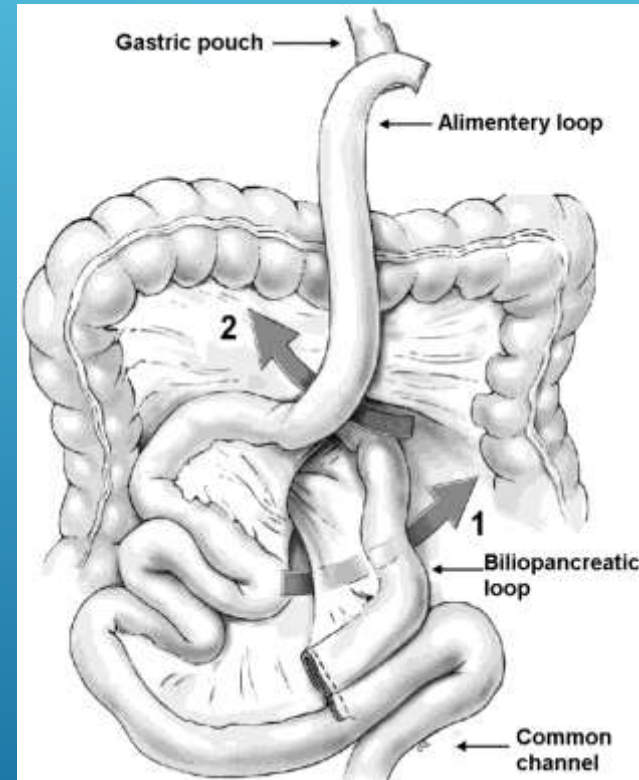


WELKE INGREEP ?

- ▶ Frequent en gekend fenomeen
- ▶ Kan onder alimentary limb (ruimte van Petersen)
- ▶ Kan via bres in meso jejunojejunostomie (meso-gap)
- ▶ Potentieel gevaarlijk bij miskenning
- ▶ Typische kliniek:
 - ▶ Hevige krampende pijn, vooral bovenbuik
 - ▶ Duurt meerdere uren
 - ▶ Nausea zonder braken
 - ▶ Voorovergebogen antalgische houding ; benen opgetrokken
 - ▶ Trekt tot in de rug ; alsof inwendig aan de rug wordt getrokken

INTERNE HERNIATIE

- ▶ Antecolisch / antegastrisch versus transmesocolisch / retrogastrisch
- ▶ Biliary limb rechts (niet overkruist) versus links (overkruist)
- ▶ Isoperistaltisch versus anisoperistaltisch
- ▶ Zuivere Y versus blind been door X



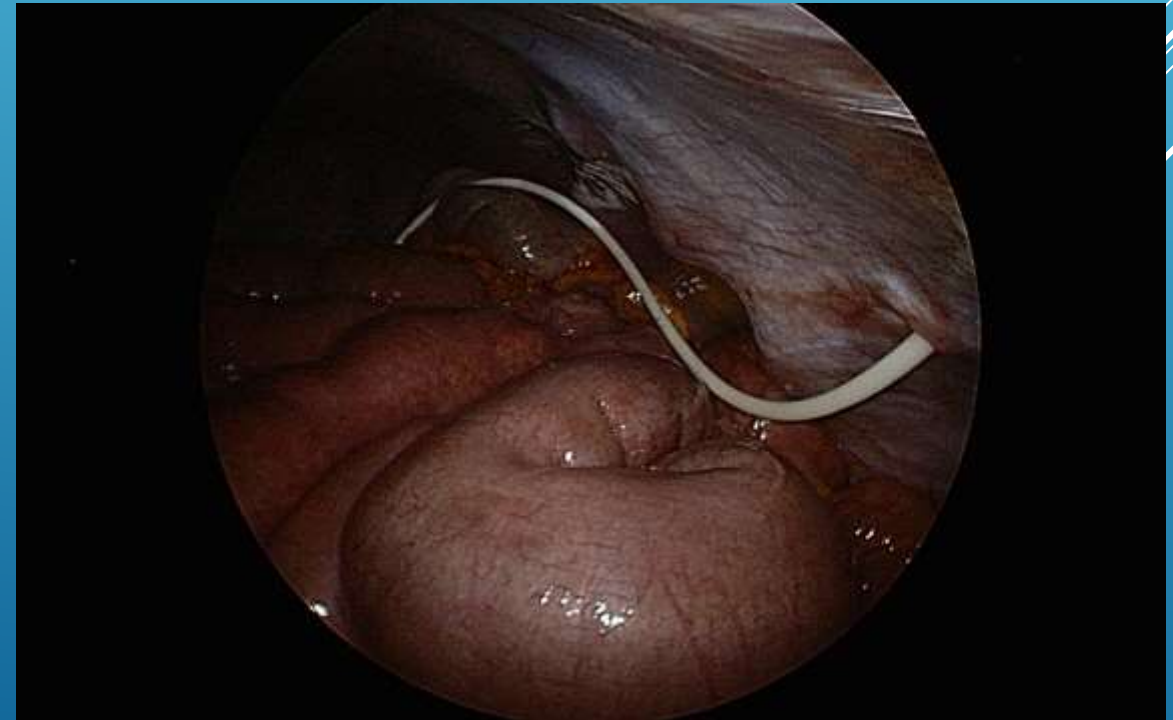
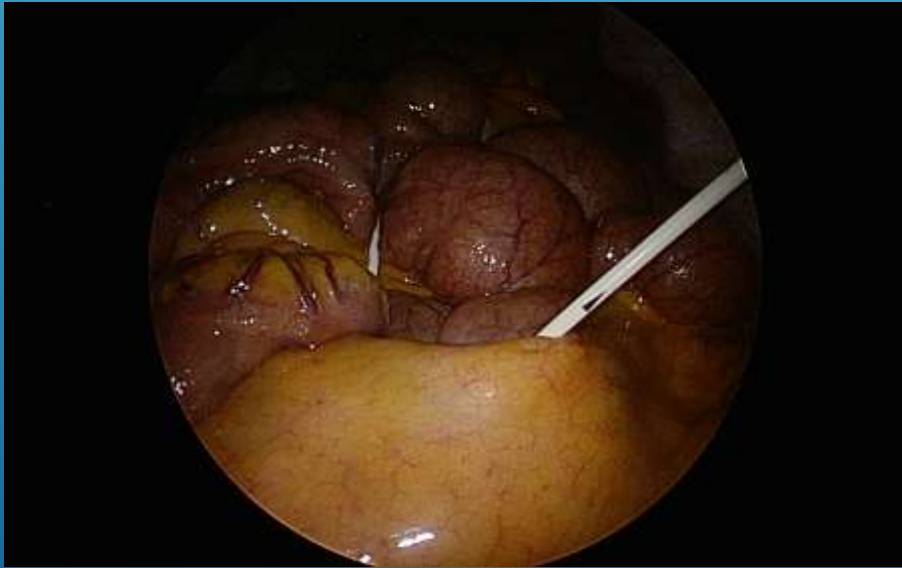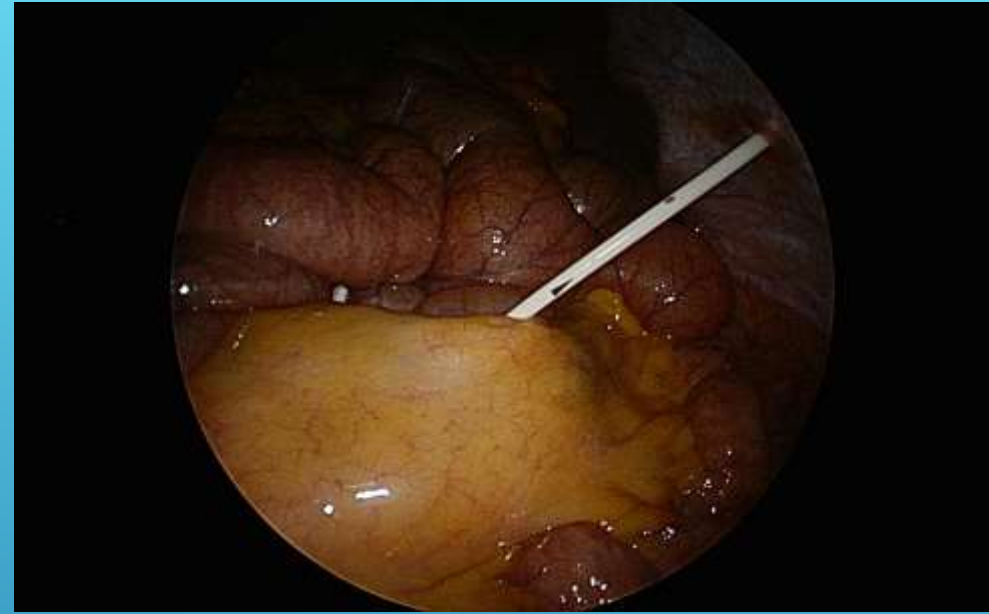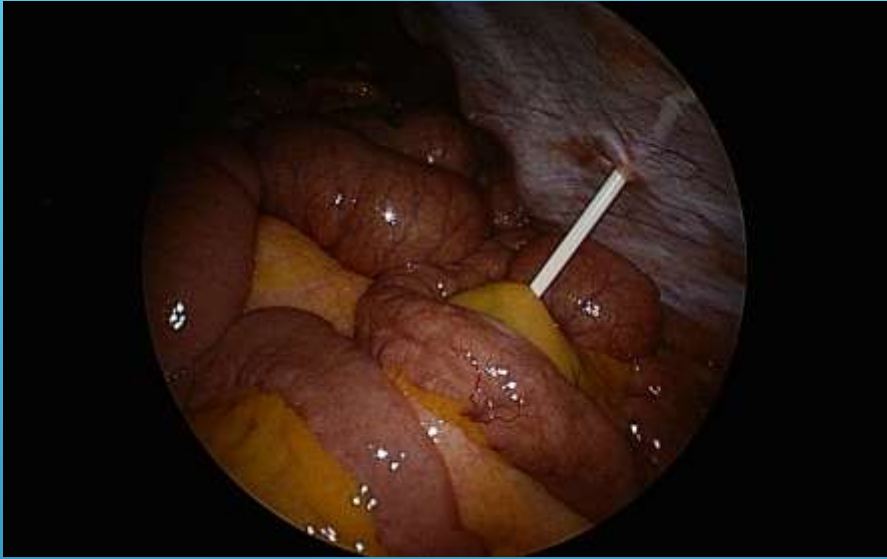TECHNIEK JEJUNOJEJUNOSTOMIE

- ▶ Contra:
 - ▶ Hermetisch versus partieel
 - ▶ Hematoma meso → bedreiging vaatsteel alimentary limb
 - ▶ Postop tijdelijke subobstructie jejunojejunostomie
 - ▶ Groeit soms vanzelf dicht
- ▶ Pro:
 - ▶ Geen interne herniatioe mogelijk / veel kleinere kans ?

PREVENTIEF SLUITEN MESO-GAP ?

- ▶ Gemakkelijk te sluiten, zowel primair als secundair: 7% IH zo niet gesloten tijdens oorspronkelijke procedure
- ▶ Eens gesloten geen recidief: 0% recidief na sluiten meso-gap
- ▶ Cave: gelijkaardige klachten door briden of interne herniatie op andere plaatsen
- ▶ Cave: band op bypass

ISOPERISTALTISCH / BILIARY LIMB
RECHTS



BAND OP BYPASS

- ▶ Dr. Olivier
- ▶ Dr. Depuydt
- ▶ Dr. Depypere

- ▶ Dr. Van Walleghem

RECRUTEREN NIEUWE STAFLEDEN



- ▶ Staf lid thoracale heekunde UZ Leuven
- ▶ Toegelaten arts in Az Damiaan
- ▶ VATS voor therapeutische resecties van maligne letsels

DR. DEPYPERE


A decorative graphic consisting of several parallel white lines of varying lengths, slanted upwards from left to right, located in the bottom right corner of the slide.

- ▶ Vaatchirurg → Flebologe
- ▶ Specifieke interesse in de veneuze pathologie
- ▶ Varices: stripping, lasering, sclerotherapie, ...
- ▶ Vanaf 1 september 2017

DR. VAN WALLEGHEM

A decorative graphic consisting of several parallel white lines of varying lengths, slanted upwards from left to right, located in the bottom right corner of the slide.

SMAKELIJK !



Pieter Paul Rubens, 'Bacchus'. © Hermitage, Sint-Petersburg

DE TIRANNIE VAN
DE WEEGSCHAAL

▶ <http://www.heelkundeoostende.be/>

